

# Dank moderner Strahlentherapie: Ein besseres und längeres Leben!

F. Zimmermann<sup>a</sup>, L. Negretti<sup>b</sup>, D. R. Zwahlen<sup>c</sup>

<sup>a</sup> Klinik für Strahlentherapie und Radioonkologie, Universitätsspital Basel, Petersgraben 4, 4031 Basel; <sup>b</sup> Servizio di Radio-Oncologia, Clinica Luganese Moncucco, Via Moncucco 10, 6903 Lugano; <sup>c</sup> Präsident Schweizer Gesellschaft für Radio-Onkologie SRO, Institut für Radio-Onkologie, Kantonsspital Graubünden

Der enorme technologische Fortschritt in der Radio-Onkologie über die letzten Jahre sowie kombinierte Tumorbehandlungen in engster Zusammenarbeit mit Chirurgie und Medizinischer Onkologie haben die Aussichten von Patienten mit Tumorleiden über alle Erwartungen verbessert. Nachfolgend stellen wir einige dieser entscheidenden Fortschritte und ihre Rahmenbedingungen dar.

Jedes Jahr erhalten etwa 40 000 Menschen in der Schweiz eine Krebsdiagnose und fast 17 000 versterben daran. Und auch wenn die Behandlung von Tumorleiden eine schwierige Herausforderung bleibt, hilft die moderne Strahlentherapie heute dabei, Tumore für immer zurückzudrängen, wo es früher kaum Heilungschancen gab. Wo früher Nebenwirkungen die Lebensqualität beeinträchtigten, sind heute oft ausgezeichnete Ergebnisse ohne nennenswerte Einbussen möglich. Neben der Technologie erfordert die Behandlung aber auch einfühlsame Gesprächsführung: Die Betroffenen müssen durch die vielfältigen technischen Verfahren geführt werden und Sorgen vor Gefahren der Geräte abgefangen werden. Zudem ist die interdisziplinäre Abstimmung der therapeutischen Konzepte zentral.

## Bei der Behandlung des frühen Lungenkarzinoms: Dank stereotaktischer Strahlentherapie für immer geheilt

Mit unter den häufigsten Tumorleiden finden sich mit knapp 4200 neuen Patienten jedes Jahr Krebserkrankungen von Lunge, Bronchien und Luftröhre. Dank moderner Hochpräzisions-Radiotherapie können heute kleinere Lungentumoren von bis zu 5 cm Durchmesser zuverlässig und sicher mit einer sehr hohen Strahlendosis innerhalb von wenigen Sitzungen beseitigt werden, ohne das umliegende gesunde Lungengewebe ernsthaft oder für den Patienten spürbar zu schädigen [1]. Bei Patienten mit kleinen Lungenkarzinomen ohne Absiedlungen in Lymphknoten oder

in andere Organe, die z.B. wegen Begleiterkrankungen nicht operiert werden können, erreicht diese sogenannte stereotaktische perkutane Radiotherapie Ergebnisse, die denen einer Operation vergleichbar sind [2]. Gemäss aktuellen Studienergebnissen kann die stereotaktische Strahlentherapie aber auch bei operablen Patienten mit kleinen Lungentumoren gleichwertige Ergebnisse erreichen wie eine Operation, so dass die gezielte Strahlentherapie als Alternative erwogen werden kann [3, 4].

Berechtigte Hoffnung für ein längeres Überleben gibt es auch für Patienten mit Lungenkrebs, welche mit einer modernen medikamentösen Antitumor-Therapie behandelt werden und weniger als fünf Metastasen aufweisen. Die gezielte stereotaktische Bestrahlung der wenigen Metastasen zeigt vielversprechende Resultate und kann nebenwirkungsarm eine Lebensverlängerung erreichen [5, 6].

## Fallbeispiel

Bei einem 74-jährigen Patienten langjährigen Raucher mit einer langjährigen chronisch-obstruktiven Lungenerkrankung und Zeichen einer deutlichen Herzinsuffizienz bei koronarer Herzkrankheit wird ein Lungenkrebs (Adenokarzinom) des rechten Lungenoberlappens im Stadium cT2 cN1 diagnostiziert (Abb. 1). Aufgrund der Begleiterkrankungen wird die Entscheidung für eine stereotaktische Strahlentherapie in wenigen Sitzungen gestellt, die auf der Basis einer FDG-PET-CT (Abb. 2) geplant wird. Zwölf Monate nach Ende der 10-tägigen Therapie zeigen sich nur noch narbige Veränderungen in den Verlaufskontrollen (Abb. 3).

## Bei Hirnmetastasen: gute Lebensqualität auch ohne Operation dank fokussierter Strahlentherapie

Vor allem Lungen- und Brustkrebs, aber auch der bösartige Hautkrebs Melanom – und damit ein paar der häufigsten Krebslokalisationen – bilden häufig Hirnmetastasen. Bis vor wenigen Jahren war auch bei nur

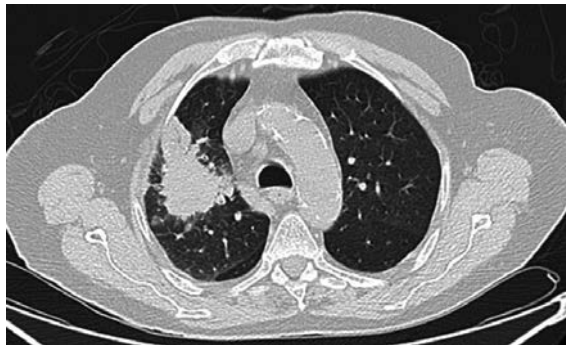


Abbildung 1: Tumor im Bereich des rechten Oberlappens.

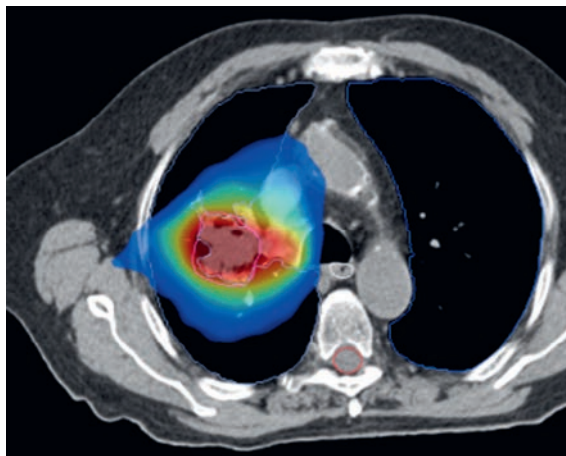


Abbildung 2: Dosisverteilung der stereotaktischen Strahlentherapie (rot = hoch; blau = niedrig) mit Schonung der gegenseitigen Lunge.

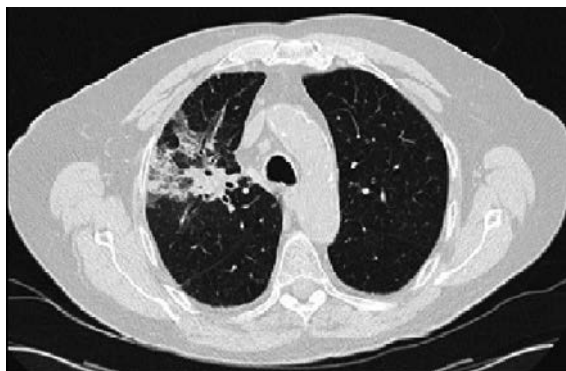

Abbildung 3: Nach 12 Monaten Zeichen einer narbigen Entwicklung im Bereich der ehemaligen Tumorregion.

wenigen Metastasen die Ganzhirnbestrahlung die übliche Behandlung. Sie wurden als erste Behandlung oder in Ergänzung zu einer vorangegangenen Operation durchgeführt, da Operationen alleine selten eine dauerhafte Tumorkontrolle erreichten. Die Nebenwirkungen der Ganzhirnbestrahlung waren jedoch erheblich: Haarverlust, Erschöpfung und zuweilen Störungen der Gedächtnisleistungen.

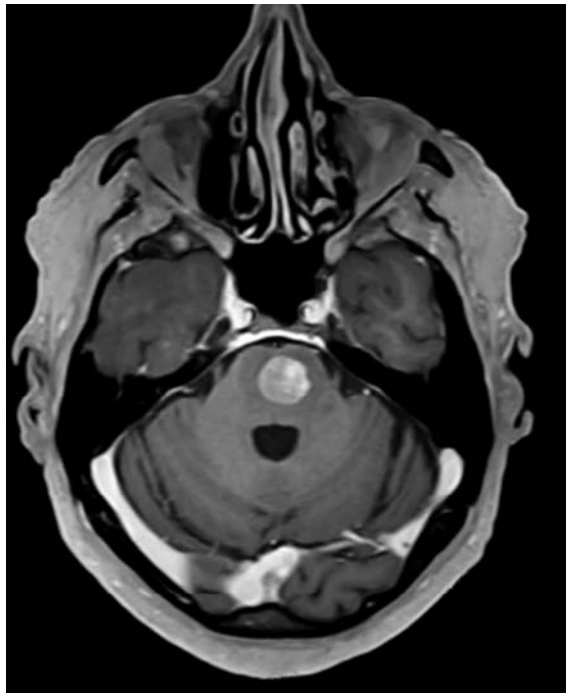
Heute verfügen wir mit der lokalisierten, hochdosisierten und hochpräzisen Strahlentherapie einzelner Hirnmetastasen über eine schonende Alternative, die anstelle der oder in Ergänzung zur Operation eingesetzt wird. Bei Vorliegen von ein bis drei Metastasen wird die Strahlentherapie bevorzugt als Einmalbestrahlung durchgeführt («Radiochirurgie»). Dies ist für Patientinnen und Patienten zeitlich und körperlich wenig belastend und kann problemlos ambulant durchgeführt werden [7]. Die hochpräzise Radiotherapie ist für das nahe der Metastase gelegene gesunde Hirngewebe schonend, zumal zusätzliche bildgebende Techniken am Bestrahlungsgerät eine punktgenaue Einstellung der Tumorherde ermöglichen. Daher kommt es zu keinen Einbussen der Gedächtnisleistung. Postoperativ angewendet, verringert die gezielte Strahlentherapie der Operationshöhle die Rezidivrate langfristig auf 30% (vs. 60% ohne Strahlentherapie [9]), ohne die Lebensqualität zu mindern [8]. Die Tatsache, dass das Tumorleiden nochmals erfolgreich behandelt und zurückgedrängt werden kann, bedeutet für die betroffenen Patientinnen und Patienten, aber auch für die Angehörigen einen Gewinn an Lebenszeit und Lebensqualität.

### Fallbeispiel

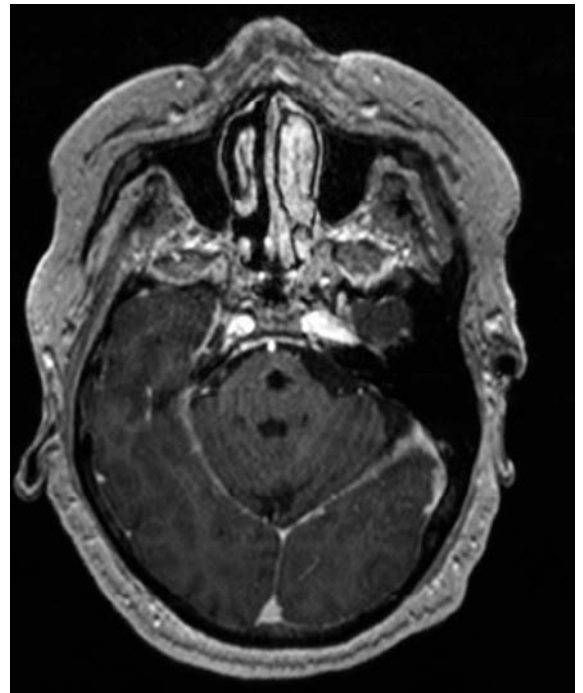
Eine 63-jährige Patientin mit malignem Melanom weist als einzige Tumorabsiedelung eine Metastase im Hirnstamm auf (Abb. 4). Die Behandlung umfasst eine hypofraktionierte, stereotaktische Radiotherapie über fünf Therapiesitzungen mit jeweils 6 Gy (Abb. 5). Zwölf Monate nach Radiotherapie zeigen sich nur noch narbige Veränderungen in der Verlaufskontrolle (Abb. 6).

## Bei der Behandlung von Kehlkopf- und Brustkrebs: Erhalt eines funktions-tüchtigen Organs dank hochpräziser Strahlentherapie

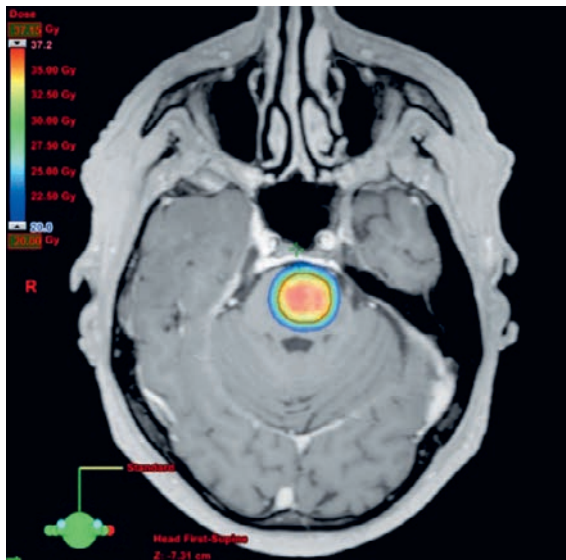
Die Einführung der Strahlentherapie hat auch bedeutende therapeutische Verbesserungen für Patientinnen und Patienten mit Kehlkopf- und Brustkrebs gebracht. Wo früher die Entfernung des Kehlkopfes und der Brust auch bei lokalisierten kleinen Tumoren erfolgte, können Kehlkopf und Brust heute vielfach er-



**Abbildung 4:** Metastase im Hirnstamm (Darstellung MRI mit Gadolinium).



**Abbildung 6:** Ein Jahr nach Behandlung Zeichen der narbigen Entwicklung in der Region der ehemaligen Metastase (Darstellung MRI mit Gadolinium).



**Abbildung 5:** Dosisverteilung der stereotaktischen Strahlentherapie (rot = hoch; grün = mittelhoch am Rand der Metastase; blau = niedrig).

halten werden. Dies erspart den Patientinnen und Patienten die vormalig oft ausgedehnten chirurgischen Eingriffe mit erheblichen Operations- und Infektionsrisiken. Vor allem aber verursachten diese Eingriffe funktionelle Einbussen und eine erhebliche Minde-

rung der Lebensqualität: Menschen ohne Kehlkopf mussten die Sprechfähigkeit wieder erlernen, um nicht in ihrem sozialen Umfeld isoliert zu werden. Frauen mit fehlender Brust empfanden einen Verlust ihrer Weiblichkeit, was sich negativ auf ihr Körper- und Selbstwertgefühl wie auch das Sexualleben auswirkte.

Die alleinige Strahlentherapie bei frühen Stadien des Kehlkopfkrebesses gilt heute als Standard und Dank des technologischen Fortschrittes in der Radio-Onkologie werden mit der Chirurgie vergleichbare Heilungsraten von über 95% erreicht, ohne Verlust des Kehlkopfes und damit der Stimme und der Lebensqualität [10–13]. Auch bei der Behandlung des Brustkrebses – von dem jedes Jahr fast 6000 Frauen in der Schweiz betroffen sind – konzentriert sich die Chirurgie heute zumeist auf die alleinige Entfernung des Tumors in der Brust und der tumorbefallenen Lymphknoten. Dank einer nachfolgenden Strahlentherapie der Brust sind die Heilungsaussichten mindestens ebenso gut wie mit früheren radikaleren operativen Massnahmen, bei allerdings erhaltener Brust und geringen Nebenwirkungsraten [14, 15]. Die effektive therapeutische Kombination von Chirurgie und nachfolgender Strahlentherapie ist für kleine Brusttumoren ein Standardverfahren [16]. Die betroffenen Frauen behalten ihre Brust und überstehen die Krankheit physisch und psychisch deutlich besser.

### Fallbeispiel

Aufgrund von Heiserkeit wurde bei einem 73-jährigen Mann, der seit 30 Jahren nicht mehr rauchte, ein Plattenepithelkarzinom des rechten Stimmbandes diagnostiziert. Er wurde mit einer mehrwöchigen Strahlentherapie am Kehlkopf behandelt. Die Verlaufskontrolle nach drei Jahren zeigt ein unauffälliges rechtes Stimmband. Dem Patienten geht es sehr gut, bei nahezu normaler Sprech- und Schluckfähigkeit. Nur bei aussergewöhnlicher Stimmbelastung verspüre er eine leichte Heiserkeit.

### Zuverlässigkeit in der Therapie von A bis Z: dank gut strukturierter Weiterbildung auf Dauer gesichert

Unser intensiv ausgebautes Curriculum sieht jedes Jahr bis zu acht Weiterbildungsveranstaltungen für die Assistenzärzte und bis zu fünf Veranstaltungen für die Medizinphysiker vor. Hierdurch konnte der Kenntnisstand in der Breite unseres Faches, aber auch zu spezifischen Themen verbessert werden. Behandelt werden unter anderem die kritische und bei Bedarf zurückhaltende Indikationsstellung zur Radiotherapie, die ethischen, palliativmedizinischen und psychoonkologischen Aspekte in der Betreuung unserer Patienten nicht nur in den letzten Lebensmonaten und die perfekte Umsetzung des Strahlenschutzes. Unser umfassendes Weiterbildungsprogramm gewährleistet damit nicht nur eine qualitativ hochstehende Betreuung der Patienten von der Indikationsstellung bis hin zur Nachsorge. Auch unnötige Behandlungen werden vermieden und die Kosten im Gesundheitssystem reduziert. Da diese Aktivitäten derzeit durch das Gesundheitssystem nicht vergütet werden, füllen einzelne Mitglieder unserer radioonkologischen Kommune und Kollegen anderer Berufsgruppen diese Versorgungslücke. Dank ihres Engagements profitieren radioonkologische Patienten heute von einer qualitativ hochstehenden Betreuung und weisen in lokalen Umfragen eine hohe Gesamtzufriedenheit von über 90% auf.

### Zusammenfassung

Die radioonkologischen Behandlungsmöglichkeiten haben beachtliche Fortschritte erzielt. Durch hochdosierte, sehr genau umschriebene Strahlenbehandlungen mit modernsten Techniken können kritische chirurgische Eingriffe vermieden und dennoch hohe Heilungsraten erzielt werden. Der durch die Radioon-

kologie oft ermöglichte Organerhalt trotz Tumorbefall ist nicht zuletzt in psychosozialer Hinsicht bedeutsam und hat die Lebensqualität von Patienten mit Kehlkopf- oder Brustkrebs beträchtlich steigern können. Die Strahlentherapie gehört mit ihren vielfältigen Möglichkeiten – auch durch extrem kurze Behandlungsschemata von nur wenigen Tagen – unverändert zu den wichtigen Säulen in der Krebstherapie. Die hohe Qualität dieser onkologischen Therapieform wird durch eine intensive und interprofessionelle Weiterbildung dauerhaft gesichert.

### Literatur

- Shultz DB, Diehn M, Loo BW, Jr. To SABR or not to SABR? Indications and contraindications for stereotactic ablative radiotherapy in the treatment of early-stage, oligometastatic, or oligoprogressive non-small cell lung cancer. *Semin Radiat Oncol.* 2015;25(2):78–86.
- Dan T, Williams NL. Management of Stage I Lung Cancer with Stereotactic Ablative Radiation Therapy. *Surg Oncol Clin N Am.* 2017;26(3):393–403.
- Chang JY, et al. Stereotactic ablative radiotherapy versus lobectomy for operable stage I non-small-cell lung cancer: a pooled analysis of two randomised trials. *Lancet Oncol.* 2015;16(6):630–7.
- Loganadane G, et al. Stereotactic ablative radiotherapy for early stage non-small cell lung cancer: A critical literature review of predictive factors of relapse. *Cancer Treat Rev.* 2016;50:240–6.
- Bergsma DP, et al. Radiotherapy for Oligometastatic Lung Cancer. *Front Oncol.* 2017;7:210.
- Iyengar P, et al. Consolidative Radiotherapy for Limited Metastatic Non-Small-Cell Lung Cancer: A Phase 2 Randomized Clinical Trial. *JAMA Oncol.* 2017; p. e173501.
- Brown PD, et al. Effect of Radiosurgery Alone vs Radiosurgery With Whole Brain Radiation Therapy on Cognitive Function in Patients With 1 to 3 Brain Metastases: A Randomized Clinical Trial. *JAMA.* 2016;316(4):401–9.
- Mahajan A, et al. Post-operative stereotactic radiosurgery versus observation for completely resected brain metastases: a single-centre, randomised, controlled, phase 3 trial. *Lancet Oncol.* 2017;18(8):1040–8.
- Brown PD, et al. Postoperative stereotactic radiosurgery compared with whole brain radiotherapy for resected metastatic brain disease (NCCTG N107C/CEC.3): a multicentre, randomised, controlled, phase 3 trial. *Lancet Oncol.* 2017;18(8):1049–60.
- Thariat J, et al. Conservative treatment of early glottic carcinomas with exclusive radiotherapy. *Cancer Radiother.* 2004;8(5):288–96.
- Robert A, et al. A large French multicenter retrospective series of T1-T2N0 vocal cords carcinomas treated with exclusive irradiation. *Cancer Radiother.* 2017;21(4):286–90.
- Cuny F, et al. Exclusive radiotherapy for stage T1-T2N0 laryngeal cancer: retrospective study of 59 patients at CFB and CHU de Caen. *Eur Ann Otorhinolaryngol Head Neck Dis.* 2013;130(5):251–6.
- Basilico L, et al. Exclusive radical radiotherapy of laryngeal tumors: 10-year experience. *Radiol Med.* 1997;94(1–2):90–3.
- Veronesi U, et al. Conservative treatment of early breast cancer. Long-term results of 1232 cases treated with quadrantectomy, axillary dissection, and radiotherapy. *Ann Surg.* 1990;211(3):250–9.
- Veronesi U, et al. The quadrantectomy, axillary dissection and radiotherapy (QU.A.R.T) technique in early breast cancer. *Int Adv Surg Oncol.* 1983;6:141–65.
- Early Breast Cancer Trialists' Collaborative Group (EBCTCG), Darby S, et al. Effect of radiotherapy after breast-conserving surgery on 10-year recurrence and 15-year breast cancer death: meta-analysis of individual patient data for 10,801 women in 17 randomised trials. *Lancet.* 2011;378(9804):1707–16.

Korrespondenz:  
D.R. Zwahlen  
Präsident Schweizer  
Gesellschaft für  
Radio-Onkologie SRO  
Institut für Radio-  
Onkologie,  
Kantonsspital Graubünden  
Loestrasse 170  
CH-7000 Chur  
Tel. 081 256 64 95  
daniel.zwahlen[at]ksgr.ch